Über Entstehung und Behandlung freier Körper des Hüftgelenkes

von Kurt Wolf

Stuttgart

Aus der chirurgischen Universitäts-Klinik
Krankenhaus links der Isar, München
Chefarzt: Professor Dr. Magnus

Über Entstehung und Behandlung freier Körper des Hüftgelenkes

Inaugural-Dissertation
zur
Erlangung der Doktorwürde in der gesamten Medizin
verfasst und einer
Hohen Medizinischen Fakultät der Bayerischen
Ludwig-Maximilians-Universität zu München
vorgelegt von Kurt Wolf, Stuttgart

München 1939

R. UNIV.
BIBLIOTHEEK
LEIDEN

Gedruckt mit Genehmigung der Medizinischen Fakultät
der Bayer. Ludwig-Maximilians-Universität zu München

Referent: Dozent Dr. med. habil. Jaeger
Tag der mündlichen Prüfung: 19. Dezember 1939

Meinen lieben Eltern

Druck Schwarzwälder Bote, Oberndorf a. N.

Freie Gelenkkörper im Hüftgelenk sind im Gegensatz zu solchen in anderen großen Gelenken sehr selten und Mitteilungen darüber sind im Schrifttum sehr zerstreut. Es ist mir zur Aufgabe geworden, solche Körper im Hinblick auf ihre ätiologischen Momente zusammenzustellen und zwei im Katharinen-Hospital Stuttgart beobachtete, davon einen operativ behandelten Fall näher zu beschreiben.

Das Besondere der freien Gelenkkörper am Hüftgelenk liegt darin, daß der Körper meist ruhig in seinem Nest verbleibt. Dies ist aus dem anatomischen Bau des Hüftgelenkes verständlich, hier schmiegt sich der kugelförmige Gelenkkopf dicht an die Gelenkpfanne an, zwischen sich nur einen schmalen Spalt lassend.

Was die Ätiologie der nicht entzündlich oder durch phatologisches Wachstum entstandenen Körper betrifft, so bestehen noch viele sich widersprechende Theorien. Wenn bis in die letzte Zeit die Theorie der aseptischen Nekrose von Axhausen im Vordergrund stand, so wird heute wieder versucht, das Trauma als genetisches Moment für die osteochondritischen Krankheiten in den Vordergrund zu stellen.

Auf die „aseptische Nekrose" müssen wir kurz eingehen. Axhausen versuchte, seine Theorie 1923 durch histologische Untersuchungen an einem operativ gewonnenen Präparat zu beweisen. Es gelang ihm dabei und auch in der Folgezeit nicht, den Nachweis der Gefäßverstopfung zu erbringen, doch fand er bei allen Untersuchungen epiphysäre Nekrosen. Er stellt den Vorgang folgendermaßen dar: Gefäßverschluß durch mykotische Embolie mit Ausgang in einen blanden Infarkt und Uebergang in epiphysäre Nekrose. Von der eigentlichen Perthes'schen Erkrankung trennt er scharf die sogenannte Perthes'sche Erkrankung nach angeborener Hüftluxation ab.

Bei der Luxation gingen Frakturen voraus, die zu Ernährungsstörungen und dann zu einer Nekrose führten, bei der eigentlichen Perthes'schen Erkrankung sei die epiphysäre Nekrose etwas primäres, eine traumatische Genese sei hier abzulehnen.

Nagura und Kasuge haben in den letzten Jahren eingehende Versuche zur Erklärung der traumatischen Genese angestellt und Nagura kommt auf Grund seiner pathologisch-histologischen Untersuchungen zum Ergebnis, daß nicht Infarkt oder Entzündung, sondern eine traumatische Zusammenhangstrennung an einem umschriebenen Teile der subchondralen Spongiosa die Ursache für die Osteochondritis dissecans ist. Dies gelte sowohl für die Osteochondritis dissecans wie für die Perthes'sche Krankheit und schließlich

für die Entstehung der Femurkopfdeformation nach Einrenkung von angeborener Hüftverrenkung. Nagura s Beobachtungen sind das Ergebnis von Versuchen am Femur von Kaninchen. Zunächst begann er mit Untersuchungen am distalen Femurende und fand dabei, daß auf Druck wie auf scharfe Verletzungen dieselben Veränderungen auftreten. Daraufhin wird aus technischen Gründen am Schenkelkopf nur mit kleinen Stichverletzungen vorgegangen. Die Vorgänge, die er findet, sind dann folgende: Bei der Osteochondritis dissecans kommt es zuerst infolge Trauma — erster Abbau — zu einer Neubildung einer knorpelkeimgewebigen Abgrenzungszone — erster Aufbau —, dadurch zu Ernährungsstörungen des Knochens, schließlich über Knochennekrose zur Dissecation — zweiter Abbau.

Bei der Perthes'schen Erkrankung befinden sich kurz nach der Verwundung — erster Abbau vor allem der Gelenkknorpel, aber auch die Spongiosa auf dem Wege der Heilung, die Epiphysenscheibe dagegen ist hochgradig verändert, zwischen den zertrümmerten Knochenbälckchen der Spongiosa erscheint Knorpelkeimgewebe — erster Aufbau. Etwas später entstehen im Gelenkknorpel und in der knöchernen Epiphyse viele secundäre Risse, die in der Epiphysenscheibe besonders zahlreich sind, es kommt zu Ernährungsstörung und Knochennekrose — zweiter Abbau. In dieser Periode sehen wir das typische Röntgenbild der Perthes'schen Erkrankung. Jetzt beginnt die Heilung mit dem verunstalteten Schenkelkopf als Ausgang — zweiter Aufbau.

Leriche und F. J. Lange sprechen von einer indirekten traumatischen Entstehung auf Grundlage einer Knochennekrose durch kleine Gefäßrupturen mit nachfolgender Ischämie.

So wie Nagura für beide osteochondritischen Erkrankungen dieselbe Aetiologie sieht, nimmt Gold für diese und außerdem die Kretinenhüfte als Entstehungsursache, wie Axhausen, eine aseptische Nekrose an. Für die Osteochondritis dissecans nimmt er eine doppelseitige oder einseitige subchondrale anämische Teilnekrose, bei der Perthes'schen Erkrankung eine Totalnekrose am Schenkelkopf an. Es kommt also nur auf die Stärke der Nekrose an, welche der beiden Erkrankungen als Endausgang auftritt. Auch Friedl vertritt an Hand seiner beobachteten Fälle dieselbe Ansicht.

Schließlich sollen noch die Aetiologien aufgeführt werden, die konstitutionelle Momente in den Vordergrund stellen. So nimmt M. Lange an, daß eine allgemeine Störung des Knochensystems das prädisponierende Moment für die Entstehung der Osteochon-

dritis dissecans abgibt. So konnte er bei einem Fall außer einer doppelseitigen O. d. am Hüftgelenk noch eine leichte rachitische Störung in Form eines rachitischen Rosenkranzes feststellen.

v. Seemen konnte ausgedehnte Ossificationsstörungen in Verbindung mit O. d. am Femurkopf bei Hypothyreosen feststellen. Er sieht folgenden Vorgang: „Es ist durchaus denkbar, daß an der Stelle der größten statischen Belastung, wo zudem der Schenkelkopf gerade mangelhaft verknöchert ist, subchondrale schleichende Frakturen entstehen, Blutungen, Nekrosen und schließlich Bildung freier Körper."

Fälle

I. Osteochondritis dissecans bei Morbus Perthes

Zunächst soll über die Fälle berichtet werden, bei denen es über eine Perthes'sche Erkrankung zur Bildung eines freien Gelenkkörpers kam. Hierher gehört auch mein beobachteter Fall.

1. S. M., geboren 1910, von Beruf Schneider. Die Familienvorgeschichte ergibt nichts Wesentliches. Der Vater lebt und ist gesund. Die Mutter ist nach einer Operation gestorben, Krankheit unbekannt. Zwei Geschwister sind an unbekannter Krankheit und eine Schwester an Scharlach gestorben.

Eigene Vorgeschichte: Als Kind englische Krankheit. 1928 (also mit 18 Jahren) bekam der Patient beim Fußballspielen einen Tritt in die rechte Hüfte und verspürte nach einiger Zeit zum erstenmal plötzlich auftretende Schmerzen in dem rechten Hüftgelenk. Nun wurde Patient in das Krankenhaus Eschweiler eingewiesen, wo er in ein Streckbett kam.

1930 war er nochmals im selben Krankenhaus, anläßlich einer Leistenbruchoperation rechts. In der Folgezeit ging Patient wieder seiner Arbeit nach und kam 1936 in das Katharinen-Hospital Stuttgart, da in letzter Zeit ziemliche Schmerzen aufgetreten seien. Er klagte über Stiche in der rechten Wade und der rechten Hüfte und habe das Gefühl gehabt, als ob sich in dieser etwas einklemme. Er konnte nicht länger als 2—3 Stunden hintereinander gehen.

Die Untersuchung ergab: Mittelgroßer junger Mann in gutem E. und K. Z. Es fällt leicht stotternde Sprache auf. An die durch-

gemachte Rachitis erinnern nur stark rachitisch verbildete Zähne. Im übrigen Befund fällt noch ein deutliches systolisches Geräusch über der Mitralis auf. Allgemein ist weiter eine sehr mäßige Intelligenz festzustellen, die auch der Erhebung einer genauen Vorgeschichte hindernd im Wege steht.

Gliedmaßen:

Rechtes Hüftgelenk: Abduktion und Adduktion etwa um ein Drittel eingeschränkt. Rotation nach allen Seiten ausführbar. Beugung und Streckung nicht eingeschränkt. Die rechte Glutäalmuskulatur ist gegenüber links leicht atrophisch. Der rechte Trochanter steht etwa 1½ cm über der Roser-Nellaton-Linie.

Maße:	rechts	links
Spina illiaca ant. sup. bis Malleolus int.	84,0	86,0 cm
Umfang 20 cm oberhalb der Patella	45,5	51,0 cm
Umfang 10 cm der Patella	40,5	43,5 cm
Umfang am oberen Rand der Patella	33,5	35,0 cm
Umfang Patella-Mitte	34,0	35,5 cm
Größter Unterschenkelumfang	32,5	33,5 cm
Kleinster Unterschenkelumfang	20,0	20,0 cm

Röntgenbefund:

Aufnahme des rechten Hüftgelenks zeigt hochgradige Abflachung des Gelenkkopfes, der Gelenkkopf ist im oberen Teil aus der Pfanne herausgedreht. In die Randkontur der Gelenkpfanne projiziert sich ein bohnengroßer dichter Schatten, offenbar ein ausgelöstes Knochenstück, von dem nicht sicher zu sagen ist, ob es der Gelenkpfanne oder dem Femurkopf angehört. Eine stereoskopische Aufnahme gibt darüber Aufschluß: Die Aufnahme unter Freiprojektion des ausgelösten Knochenstückes in den Gelenkspalt ergibt vollkommen glatte und intakte Pfannenkontur, während im oberen Teil des Kopfes eine Aufhellung sichtbar ist, die der Größe dieses freien Knochenschattens entspricht. Es handelt sich demnach um ein aus dem Femurkopf ausgelöstes Knochenstück.

Da an Hand der klinischen und röntgenologischen Untersuchungen eine entzündliche Erkrankung an besagtem Gelenk auszuschließen ist, wird eine operative Entfernung des Gelenkkörpers beschlossen.

Röntgenbild des rechten Hüftgelenkes

Stereoskopische Aufnahme des rechten Hüftgelenkes

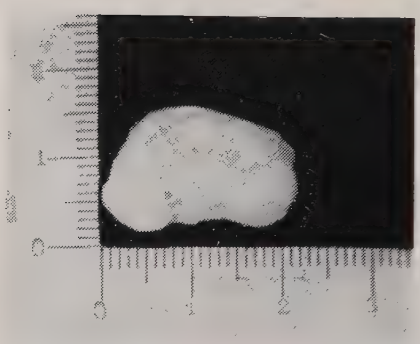

Der entfernte Körper von der Aufsicht



Der entfernte Körper von der Seite



Röntgenbild des entfernten Körpers

Operation:

In Lumbalanaesthesie. Ollier-Lexer'scher Schnitt. Nach Spaltung des Tractus iliotibialis schräge Aufklappung des Trochanters. Hochziehen desselben. Bei der Präparation wird bereits die Gelenkkapsel eröffnet. Es kommt sehr viel gelbe, fadenziehende Synovia heraus. Durchtrennen der Kapsel und des Ligamentum iliofemorale entlang dem Limbus der Pfanne. Durch Flexion und Innenrotation läßt sich der Kopf so weit herausheben, daß man mit dem Finger in die Pfanne kommen kann. Der Knorpel des Kopfes ist ziemlich weich. Mit dem Finger tastet man den im Röntgenbild sichtbaren Körper, der Dattelgröße hat. Er entgleitet dem Finger leicht, läßt sich aber ohne Instrumente herausholen. Naht der Kapsel und der Bänder. Schrägere Abflachung des Trochantermassives. Verschraubung des Trochanters. Naht des Tractus iliotibialis. Subkutan- und Hautnaht. Lagerung auf Braun'scher Schiene.

Verlauf:

Nach 12 Tagen wird mit Massage und Patellarspiel begonnen,, nach weiteren 14 Tagen auf Bewegungsübungen übergegangen. 16 Tage später darf Patient, nachdem schon gute selbsttätige Beweglichkeit in der Hüfte vorhanden ist, mit der Brauns'schen Schiene aufstehen. Nach weiteren 10 Tagen wird die Schiene entfernt. Patient klagt nur über geringe Belastungsbeschwerden im rechten Kniegelenk, diese gehen aber bald zurück.

Drei Wochen später wird der Patient, nachdem er noch zwecks Ausgleichung der Verkürzung des rechten Beines orthopädische Stiefel erhalten hat, entlassen.

Entlassungsbefund:

Adduktion des rechten Oberschenkels etwa noch um ein Viertel eingeschränkt. Rotation frei. Beugung und Streckung nicht eingeschränkt. Bei passiver Abduktion werden etwas Schmerzen angegeben.

Maße:	rechts	links
Spina illiaca ant. sup. bis Malleolus int.	83,0	86,0 cm
Umfang 20 cm oberhalb der Patella	44,0	52,0 cm
Umfang 10 cm der Patella	38,0	44,0 cm
Umfang am oberen Rand der Patella	34,0	36,0 cm
Umfang Patella-Mitte	35,0	36,5 cm
Größter Unterschenkelumfang	32,5	34,0 cm
Kleinster Unterschenkelumfang	21,0	20,0 cm

Zusammenfassung:

Was die Aetiologie dieses Gelenkkörpers anbelangt, so ist es durchaus denkbar, daß infolge einer mangelhaften Verknöcherung durch die durchgemachte Rachitis der anamnestisch angegebene Schlag gegen die Hüfte zu Spongiosaeinbrüchen im Schenkelkopf führte und es schließlich bei bestehender Perthes'schen Erkrankung zur Disseziierung des angegebenen Gelenkkörpers kam.

An ähnlichen Fällen ist bisher im Schrifttum bekannt:

2. Zunächst ein von K r a f t berichteter Fall. 23jähriger Mann, welcher vor fünf Jahren durch Sturz von einer Leiter eine subtrochantere Fissur erlitt. Vier Monate nach dem Unfall war der Patient wieder gehfähig, auch war röntgenologisch eine Fissur nicht mehr festzustellen. Im Verlauf der nun folgenden zwei Jahre klagte der Patient über zunehmende Beschwerden. Eine damals gemachte Röntgenaufnahme ergab eine ausgedehnte Schenkelkopfnekrose im cranial-lateralen Teil und Ausbildung einer disseziierenden Osteochondritis ebendaselbst. Die Gelenkkonturen zeigten außerdem den Beginn einer Arthrosis deformans. Zwei Jahre später hatten die Beschwerden erneut zugenommen, so daß Klinikaufnahme notwendig wurde.

Der Befund war jetzt folgender: Gegenüber der gesunden Seite befindet sich auf der erkrankten Seite eine hochgradige Muskelatrophie, außerdem zeigte sich eine Verkürzung um 2 cm. Bei der passiven Bewegung war eine starke Abduktions- und Rotationsbehinderung feststellbar.

Röntgenologisch zeigte sich eine Zunahme des Knochenschwundes und der Nekrose. Auch der Dissecationsvorgang war weiter fortgeschritten, es sind jetzt deutlich 2 freie Gelenkkörper zu sehen, auch zeigt sich vermehrte Arthrosis deformans.

Es wurde eine Operation beschlossen und das Gelenk mittels Lexerschnitt eröffnet. Der Gelenkkopf zeigte sich pilzförmig deformiert. Der Kopfteil wurde reseziert. Lateral neben dem als flachen bindegewebigen Strang erhaltenen Ligamantum teres findet sich eine erbsengroße Mulde, welche einem der gefundenen freien Gelenkkörper entspricht.

3. Von K r e e s hören wir über die Nachuntersuchung eines Falles von Perthes-Erkrankung, bei dem es zur Ausbildung von Hunderten von freien Gelenkkörpern gekommen war. Es ist ein-

malig, daß eine auf dem Boden einer Perthes'schen Erkrankung aufgetretene Osteochondritis dissecans zu solch einer reichen Zahl von freien Gelenkkörpern führte.

4. Haas berichtet über einen beobachteten Umbau von Pertes'scher Krankheit in Osteochondritis dissecans bei einem 5jährigen Knaben, der, nachdem er immer gesund gewesen war, seit 1/4 Jahr zunehmend stärker hinkte.

Bei der ersten Untersuchung hinkte der Knabe deutlich mit dem rechten Bein. Das Bein befand sich in Adduktionskontraktur und zeigte eine Einschränkung der Innenrotation, auch war gegenüber links eine geringe Verkürzung festzustellen. Stauchungsschmerz war nicht vorhanden.

Röntgenologisch war der rechte Schenkelkopf typisch im Sinne einer Perthes'schen Krankheit mit trümmerartigem Zerfall desselben verändert. Es wurde nun zunächst für 1/2 Jahr das Bein mittels eines Gipsverbandes in Abduktionsstellung ruhiggestellt, außerdem wurde eine allgemein kräftigende Behandlung vorgenommen. Anschließend daran wurde für weitere 1 1/2 Jahre ein orthopädischer Hüfthalter verordnet. Bei der nun erfolgten Untersuchung war das Hüftgelenk wieder normal beweglich, auch war eine Verkürzung nicht mehr festzustellen.

Eine Röntgenkontrollaufnahme zeigte einen auffallend guten Wiederaufbau des zu Anfang völlig zerfallenen Schenkelkopfes. Gleichzeitig aber sieht man, wie im Laufe der Jahre ein schalenförmiger osteochondritischer Sequester mit scharfer Demarkationslinie an der Kuppe des erkrankten Femurkopfes immer deutlicher hervortritt.

Eine jeweils gleichzeitig vom linken Hüftgelenk vorgenommene Röntgenaufnahme zeigt auch an der Kuppe des linken Schenkelkopfes eine allmählich deutlicher gewordene O. d.

5. Freund berichtet über einen Fall doppelseitiger Perthes'scher Erkrankung mit Pseudoosteochondritis dissecans am linken Femurkopf bei einem 5jährigen Knaben. Anfangs zeigte sich an der linken Femurkopfepiphyse eine deutliche subchondrale Aufhellung, wie wir es als Anfangsbild der O. d. kennen. Im Laufe der weiteren Untersuchungen nahm die Aufhellung allmählich zu. Jetzt kam es auch zu klinischen Erscheinungen in Form von Beugungs- und Rotationsbehinderung. 3 Jahre nach der ersten Untersuchung, nachdem inzwischen die auf der rechten Seite bestandene typische

Perthes'sche Krankheit mit vorzüglichem Ergebnis ausgeheilt war, zeigt sich am linken Schenkelkopf eine deutliche Demarkationszone um den ca. pfirsichkerngroßen, demarkierten, nach lateral gelegenen Epiphysenanteil. Die Gelenkoberfläche zeigt keine Deformierung, sie erscheint nur etwas abgeflacht zu sein. Freund ift nun der Ansicht, daß von einer Osteochondritis dissecans im eigentlichen Sinne hier nicht gesprochen werden darf, sondern hier ein reorganisierter, subchondraler Kopfanteil nach Abschluß des Reorganisationsprozesses keine Konsolidation mit der übrigen Spongiosa gefunden hat, vielmehr von dieser durch eine Art Pseudarthrosenspalt geschieden bleibt, auch vermißt Freund in diesem Falle den abschließenden sclerotischen Verdichtungsftreifen und spricht deshalb nur von einer Pseudoosteochondritis dissecans.

Die Behandlung dieses Falles wurde mittels Ruhigstellung vorgenommen. Als ätiologisches Moment nimmt Freund eine aseptische Nekrose an.

Zusammenfassung:

Was den Fall Freund anbetrifft, so ist es durchaus denkbar, daß es sich hier, wie bei den bisher beschriebenen Fällen, um einen echten Umbau von Perthes'scher Erkrankung in O. d. handelt.

6. Bergmann berichtet über ein 18jähriges Mädchen, das seit längerer Zeit über wechselnde Beschwerden in einem Hüftgelenk klagt. Ein Unfall oder eine Verletzung wird nicht angegeben.

Im Untersuchungsbefund findet sich eine stark beschränkte Abduktion und Rotation, während die Adduktion frei war. Die Beugung ist nur gering behindert.

Röntgenologisch findet sich in einem etwas deformierten Hüftkopf, der in der Form einer Perthes'schen Erkrankung ähnelt, ein ziemlich scharf begrenzter, losgelöster, keilförmiger Körper. Als Ursache für die Entstehung nimmt Bergmann eine konstitutionelle Komponente an.

Zusammenfassung:

Auch hier zeigte sich in einem im Sinne Perthes veränderten Hüftkopf die Bildung eines freien Körpers.

II. Osteoch. diss. als konstitutionelles Leiden

1. Bergmann berichtet über einen Fall bei einem 24jährigen, bisher immer gesunden Mann. Patient klagt seit 1½ Monaten über Schmerzen im linken Kniegelenk, die kurz darauf auch im linken Hüftgelenk aufgetreten seien.

Der Untersuchungsbefund ähnelt sehr dem einer beginnenden Hüftgelenksentzündung. Das linke Bein wird in einer Flexions-Abduktions-Außenrotationskonstraktur gehalten und gestattet nur kleinste Bewegungen, welche äußerst schmerzhaft sind. Belastung und Stauchung verursachen desgleichen Schmerz. Röntgenologisch findet sich im linken Hüftgelenk ein etwa pflaumengroßer freier Gelenkkörper, der auf der stereoskopischen Aufnahme mit besonderer Deutlichkeit erkennbar ist, zwischen dem unteren Pfannenanteil und dem vorderen unteren Kopfquadranten. Am Hüftkopf selbst fiel die scharfe Demarkationslinie seines Lagers auf. Hüftkopf und Hüftpfanne sonst o. B.

Der Körper wird operativ entfernt. Es wird entsprechend der Lage des Körpers die Gelenkkapsel mittels eines vorne neben den Gefäßen verlaufenden Längsschnittes angegangen. Es findet sich ein völlig gelöster, fast pfirsichkerngroßer Körper. Acht Wochen nach der Operation war das Hüftgelenk wieder vollständig frei beweglich und gebrauchsfähig.

Bergmann lehnt ein Trauma ab und nimmt eine konstitutionelle Aetiologie an.

Zusammenfassung:

In diesem Falle handelt es sich um eine einwandfreie O. d., bei der der demarkierte Körper zu Einklemmungserscheinungen führte. Eine Besonderheit dieses Falles stellt die Demarkation aus dem medialen Teil des Hüftkopfes dar.

2. Müller berichtet über das gleichzeitige Auftreten von Osteochondritis dissecans in sechs Gelenken. Es handelt sich um einen 14jährigen Knaben, der seit Monaten über unbestimmte Beschwerden an beiden Hüftgelenken, besonders nach längerem Gehen, klagt. Außerdem gibt er an, im rechten Ellbogen seit 14 Tagen, im Anschluß an einen Ballwurf aufgetretene, Schmerzen zu verspüren.

Die röntgenologische Untersuchung ergibt osteochondritische Veränderungen an beiden Ellbogen, beiden Knien und beiden Hüft-

gelenken. Am deutlichsten war der Befund an den Hüftgelenken. Hier zeigte sich in einem in Lauenstein'scher Lage verfertigten Röntgenbild beidseits am oberen Rande des Gelenkkopfes, etwa vom Rande der Gelenkkappe beginnend und mehr als ein Drittel des halbkreisförmigen Bogens umfassend, ein länglicher, subchondraler Aufhellungsherd, durch eingelagerte feine, punkt- und strichförmige Schatten etwas fleckig aussehend. Von einer Operation oder sonstiger Therapie wurde abgesehen, da außer den subjektiv angegebenen Beschwerden klinisch nichts Pathologisches festzustellen war.

Müller ist der Ansicht, daß die Entstehung der Erkrankung konstitutionell bedingt ist.

Zusammenfassung:

In diesem Falle haben wir die O. d. an typischer Stelle, ebenso typisch sind die rheumatisch anmutenden Beschwerden und die Doppelseitigkeit.

3. v. Seemen teilt einen Fall mit schwerer doppelseitiger Ossificationsstörung an beiden Hüftgelenken im Sinne einer O. d. mit freiem Gelenkkörper rechts mit:

24jährige Fabrikarbeiterin klagt seit sechs Jahren über wechselnde Beschwerden in der linken Hüfte, die seit einem Jahr beim Stehen in der Fabrik zugenommen haben.

Befund:

137 cm große Patientin mit verhältnismäßig großem Kopf und kurzem Hals. Schilddrüse mäßig vergrößert, etwas derb. Grundumsatz normal. An der linken Hüfte ist die Außenrotation und die Abduktion leicht behindert und mit Schmerzen verbunden. Stauchungsschmerz ist nicht vorhanden. An der rechten Hüfte ist nur die Außenrotation etwas eingeschränkt. Der Trochanter steht beidseits ein Querfinger über der Roser-Nellaton-Linie. Der Gang ist watschelnd. Trendelenburg negativ.

Röntgenbefund:

Rechts: der Schenkelkopf ist stark abgeplattet und nach unten abgebogen und zeigt unregelmäßige Schattendichte. Gegenüber der Hauptbelastungsstelle am oberen Pfannenabschnitt findet sich eine Mulde, in deren lateralem Bereich ein beinahe isolierter Knochenschatten zu sehen ist. An der äußeren Kontur des Kopfrestes findet sich der freie Schatten eines Knochenstückes, welches dem muldenförmigen Defekt zu entsprechen scheint.

Links: der Femurkopf ist stark abgeplattet, im Gelenkanteil beinahe muldenförmig gestaltet. Die ganze Kopfkappe fehlt. Die obere Kontur ist unregelmäßig. Der Knochenschatten des Femurkopfrestes ist ungleich dicht, von scholliger Zeichnung. Man hat den Eindruck, als ob sich gerade gegenüber dem oberen Pfannenabschnitt ein flacher Keil aus dem Kopfrest loslösen wollte.

Zusammenfassung:

Die Hüftveränderungen bei diesem Fall werden von v. S e e m e n als Folge einer Osteoarthrosis hypothyreotica aufgefaßt. Er stellt für epiphysäre Erkrankungen, wie sie die O. d. und Morbus Perthes darstellen, konstitutionelle Momente in den Vordergrund. Es kommt hier infolge der mangelhaften Verknöcherung der Schenkelköpfe, infolge statischer Belastung zu subchondralen schleichenden Frakturen, die zu Blutungen, Nekrosen und schließlich zur Bildung freier Körper führen.

4. L a n g e berichtet über einen 17jährigen Mann, der seit etwa einem halben Jahr nach dem Gehen Schmerzen in der rechten Hüfte verspürt. Früher sei ihm einmal eine Kiste auf den rechten Oberschenkel gefallen.

Im Befund fällt ein rachitischer Rosenkranz geringen Grades auf. Sonstige rachitische Veränderungen sind nicht vorhanden. Patient befindet sich in gutem Allgemeinzustand. Von seiten der Hüften bestehen keine Bewegungseinschränkungen. Trendelenburg ist rechts schwach angedeutet.

Röntgenbefund:

Links: im lateralen Quadranten der Kopfkalotte findet sich ein schalenförmiger, subchondral gelegener Herd. Die Knochenbälkchenstruktur in dem Herd ist nur wenig verändert, die Begrenzungsfläche gegenüber dem übrigen Kopf ist ziemlich gleichmäßig gestaltet. Sie wird von einer 2 mm breiten Aufhellungszone gebildet, an die eine Schicht verdichteten Knochengewebes angrenzt.

Rechts: an der gleichen Stelle wie links findet sich ein Herd, der etwas größer ist, die Struktur desselben ist hier wolkig und verwaschen.

In Anbetracht der Doppelseitigkeit der Erscheinungen wurde eine konservative Therapie eingeschlagen. Nachdem zunächst ein entlastender Gehgips angelegt worden war, wurde später ein ortho-

pädischer Apparat getragen. Im Verlauf zeigte sich nach fünf Monaten röntgenologisch keine Veränderung, klinisch war auch keine Verschlimmerung eingetreten.

5. Ein 22jähriger Mann klagte seit sechs Jahren über stärker werdende Schmerzen im linken Hüftgelenk. Ein Unfall oder eine ernstliche Erkrankung sei nicht vorausgegangen.

Im Befund zeigt sich nur eine geringe Atrophie der linken Oberschenkelmuskulatur. Bewegungsbehinderungen sind keine vorhanden. Röntgenologisch findet sich das rechte Hüftgelenk normal, dagegen zeigt sich im lateralen Quadranten des linken Schenkelkopfes ein keil- bis schalenförmiges Knochenstück von dem übrigen Knochen abgetrennt. Der Gelenkspalt ist nicht verschmälert, auch zeigt die Pfanne keine Veränderungen.

In der Behandlung wurde zunächst eine Jodoformölinjektion vorgenommen und ein entlastender Gehgips angelegt. Anschließend wurde wie im vorigen Fall ein Apparat getragen. Nach vier Monaten war schmerzfreies Gehen möglich. Acht Jahre später kam der Mann wieder in Behandlung, da er immer noch eine Unsicherheit in der linken Hüfte verspüre.

Das jetzige Röntgenbild läßt die Stelle, an der das schalenförmige Knochenstück von dem übrigen Kopf abgetrennt war, noch erkennen, das Stück scheint aber substituiert und wieder fest mit dem übrigen Kopf verbunden zu sein. Normale Knochenbälkchenstruktur hat sich aber nicht wieder gebildet. Verdichtungen und Aufhellungen wechseln miteinander ab und sie haben auch über den Bezirk des alten Herdes, dessen Grenzen noch erkennbar sind, auf den benachbarten Knochen übergegriffen. Neben dem alten Herd findet sich ein Herd, der an eine neue kleinere Dissecation erinnert. Die Gelenkfläche des Kopfpoles ist ungleichmäßig gestaltet, der Gelenkspalt ist verschmälert und osteophytäre Wucherungen finden sich am oberen Pfannendachrande.

Eine zur gleichen Zeit verfertigte Röntgenaufnahme der rechten Hüfte zeigt hier das gleiche Bild, wie wir es vor acht Jahren an der linken Hüfte gesehen haben.

Zusammenfassung:

L a n g e nimmt an, daß eine allgemeine Störung des Knochensystems das prädisponierende Moment für die Entstehung der O. d. abgibt, zudem ja bei Fall 4 auch an anderen Stellen des Skelettes Ossifikationsstörungen gefunden wurden. In beiden Fällen haben

wir es mit einer O. d. zu tun, die typische Lokalisation und typische Beschwerden zeigt. Mit einer Einheilung des disseziierenden Körpers, wie im zweiten Fall, haben wir es gewöhnlich zu tun, wenn ein Verlassen des Nestes nicht zustande kommt.

6. Von Stören ist noch ein Fall von O. d. bekannt, bei dem nicht nur ein Auftreten an verschiedenen Gelenken festgestellt wurde, sondern auch in der Familie dieselbe stark verbreitet war.

Es handelt sich um einen 27jährigen Sattler, bei dessen Vater, zwei Brüdern und einer Schwester eine O. d. festgestellt worden war. Nur eine Schwester blieb verschont. Bei allen begann die Erkrankung im Alter von 8 bis 10 Jahren.

Patient selbst hatte eine O. d. an beiden Kniegelenken, an beiden V. Metacarpophalangealgelenken und am ausgeprägtesten am einen Hüftgelenk; hier waren auch deutliche secundär arthritische Veränderungen vorhanden.

Zusammenfassung:

An Hand des gehäuften Auftretens in einer Familie fasst Stören die O. d. als konstitutionelles Leiden auf.

7. Gold berichtet über einen 16jährigen Landwirtssohn, der seit sechs Monaten über Schmerzen in der Gegend des linken Kniegelenks klagt. Im Befund fällt links ein deutliches genu valgum auf, außerdem zeigt sich eine leichte Behinderung der Abduktion im linken Hüftgelenk.

Röntgenbefund:

Links: im Bereich des kranialen Kopfpoles ist ein durch ein helles Band nach Art eines Sequesters abgegrenztes, ovaläres Kopfsegment zu sehen. Die abgrenzende Umgebung zeigt Verdichtung des Knochengefüges.

Rechts: vollkommen gleichartige Veränderung, nur die Abgrenzung noch nicht so weit ausgedehnt.

11 Monate später:

Links: der demarkierende Verdichtungsstreifen ist breiter und unschärfer geworden und gegen die Epiphysenfuge vorgerückt. Innerhalb des demarkierten Gebietes ist ein System von Aufhellungs- und Verdichtungsherden aufgetreten. Gelenkwärts wölbt sich das demarkierte Stück etwas in den Gelenkspalt vor.

Rechts: wenig verändert.

Ein Jahr später zeigen beide Schenkelköpfe das Bild, wie es der linke Schenkelkopf nach 11 Monaten zeigte. Die Beschwerden sind nicht stärker geworden.

Zusammenfassung:

Gold nimmt an, daß diese doppelseitige O. d. auf funktionell-traumatischem Wege infolge der gestörten Statik durch das linke genu valgum entstanden ist. Die Grundursache sei eine spätrachitische Veränderung.

III. Osteochondritis dissecans unsicherer Genese

1. Pfab hat 72 Fälle von O. d. gesehen, darunter folgenden am Hüftgelenk:

Eine 26jährige Verkäuferin klagte seit 2 Jahren in der linken Hüfte über zunehmende Schmerzen, die sich beim Gehen steigern. Seit 3 Monaten sei sie nicht mehr arbeitsfähig.

Das linke Bein ist in der Hüfte fixiert und verursacht bei passiven Bewegungen Schmerzen. Außerdem besteht eine Druck- und Stoßempfindlichkeit. Röntgenologisch zeigen sich die Gelenkkonturen verwaschen, jedoch ist der Gelenkspalt deutlich sichtbar. Im oberen Anteil des Schenkelkopfes ist eine deutliche höckerige Vorwölbung, welche an einer Stelle gegen den übrigen Kopfteil durch einen Spalt getrennt ist und als Sequester imponiert, feststellbar.

Operation:

Halber Lexerschnitt. Eröffnung des Gelenkes. Längsspaltung der Kapsel. Der Schenkelkopf ist unter dem normalen Limbus an seinem oberen Anteil unregelmäßig geformt und höckerig. Diese Vorwölbung entspricht dem als Sequester angesprochenen Kopfteil. Die höckerige Vorwölbung setzt sich gegen die Umgebung durch einen Spalt ab, in den man etwas mit dem Raspatorium eindringen kann. Der Körper wird mit einem Hohlmeißel entfernt. Die Grundflächen des Körpers und des Nestes sind beide sclerosiert.

Zusammenfassung:

Es handelt sich hier um eine O. d. an typischer Stelle, im lateralen Kopfteil. Durch die beginnende Lösung des Körpers kam es zu Einklemmungserscheinungen.

2. Haenisch berichtet über einen 30jährigen Mann, der seit 3 Jahren über zunehmende Beschwerden in der linken Hüfte klagt. Jetzt kann das Bein in Rückenlage nicht mehr erhoben werden, jegliche Ausübung von Sport ist unmöglich.

Bisher wurden die Beschwerden als Ischias behandelt, zumal eine vor einem halben Jahr gefertigte Röntgenaufnahme zu keiner Diagnose führte. Die jetzige Diagnose wurde mittels eines, bei stärkster Abduktion und Außenrotation des Femur in caudo-cranialer Schrägprojektion gemachten Röntgenbildes gestellt. Es zeigt sich hier, daß aus dem Kopf im Bereich der inneren Gelenkfläche ein stark bohnengroßer, isolierter Knochenanteil losgelöst ist und wie ein Ei im Nest liegt.

Zusammenfassung:

Hier handelt es sich, wie bei Bergmann, um einen Fall, wo die Demarkation im medialen Kopfanteil erfolgte.

Es folgen 3 von Francillon beobachtete Fälle, die er zwecks ischiometrischen Untersuchungen, die uns aber in diesem Rahmen nicht interessieren, längere Zeit beobachtete.

3. 14jähriger Junge, der seit einigen Jahren im linken Oberschenkel nach größeren Anstrengungen eine Schwäche empfindet. Ein Unfall oder Trauma, auch eine frühere Krankheit wird abgelehnt.

Befund:

Normal entwickelter Junge, der mit dem linken Bein leicht hinkt und bei dem das Trendelenburg'sche Phönomen links angedeutet ist. Bewegungseinschränkungen sind keine vorhanden.

Röntgenologisch zeigt sich eine geringe Unterentwicklung der leicht verbreiterten Kopfepiphyse. Im Bereich der Kopfkalotte zeigt sich nach lateral gelegen eine kleine flache Scheibe, in deren Bereich die Knochenstruktur etwas undeutlicher ist. Die Scheibe steht noch im Kontakt mit dem Kopf, ist aber von einer Aufhellungszone umgeben. Der Gelenkknorpel scheint nicht verändert zu sein.

1½ Jahre später war die Loslösung der Scheibe weiter fortgeschritten.

7 Jahre später ist die Zeichnung des in seiner Mulde liegenden Körpers noch deutlicher geworden, aber bereits nach weiteren 2 Jahren zeigen sich Zeichen der Einheilung des Gelenkkörpers.

4. 23jähriger Mann gibt an, vor 12 Jahren 1 Jahr lang Schmerzen in der rechten Hüfte gehabt zu haben. Seit dieser Zeit hinke er in diesem Bein. Jetzt seit 1/2 Jahr habe er in beiden Hüftgelenken zunehmende Schmerzen.

Befund:

Beim Aufspringen werden in beiden Hüftgelenken Schmerzen geäußert. Trendelenburg rechts war positiv. Keine wesentlichen Bewegungseinschränkungen.

Röntgenbefund 3 Jahre vor der letzten Untersuchung: Rechts: im lateralen Quadranten der Kopfkalotte ist ein scheibenförmiger Herd, der etwas über den Kopfumfang hervorragt und Aufhebung der Knochenbälkchenstruktur aufweist, zu sehen. Abgrenzung der Scheibe durch eine 3 mm breite Aufhellungszone. Zentralwärts zeigt sich noch eine konzentrisch zur ersten verlaufende Aufhellungszone, die etwas breiter ist, das angrenzende Knochengewebe ist deutlich verdichtet. Links: o. B.

Röntgenbefund bei der letzten Untersuchung: Rechts: die Verdichtung im angrenzenden Knochengewebe hat zugenommen. Links: hier zeigt sich eine Veränderung, die annähernd dem Befund des rechten Hüftgelenkes vor 3 Jahren gleicht.

5. Bei dem 3. Fall handelt es sich um einen 23jährigen Mann, der seit 10 Jahren nach längerem Gehen im rechten Bein und hier besonders im Hüftgelenk Schmerzen verspürt. In der letzten Zeit traten auch links nach Anstrengungen ähnliche Beschwerden auf.

Im Befund ergibt sich links wie rechts keine Bewegungsbehinderung. Das Trendelenburg'sche Phänomen ist rechts angedeutet.

Röntgenbefund:

Links: an der lateralen Kopfkalotte findet sich ein disseziiertes Knochenstück von einem frontalen Durchmesser von ca. 3,4 cm und einer Dicke von ca. 1,4 cm. Die Struktur desselben ist gut erkennbar. Die Abgrenzung erfolgt mittels einer Aufhellungszone, an die eine Zone starker Verdichtung anschließt.

Rechts: hier zeigen sich 2 disseziierte Knochenstückchen, die zusammen ein ganz ähnliches Bild geben wie links, nur tritt hier die abgrenzende Knochenverdichtung nicht so stark hervor.

Zusammenfassung:

Es handelt sich hier um 3 Fälle, bei denen die Lokalisation der Gelenkkörper in der wiederum am häufigsten vorkommenden lateralen Partie gelegen ist.

6. und 7. Franvillon berichtet noch von 2 von Moulonget beobachteten und operierten Fällen.

An Hand dieser Fälle unterscheidet er 3 Stadien:

1. Das latente Stadium ohne Beschwerden, da der Gelenkknorpel noch intakt bleibt.

2. Das schmerzhafte Stadium ohne Beschränkung der Gelenkbewegungen und ohne Indikation zum operativen Eingreifen.

3. Das arthritische Stadium mit progressiver Ankylosierung, wobei Bewegungseinschränkung eintritt und eine operative Entfernung notwendig wird.

8. Gold berichtet von einem 13jährigen Landwirtssohn, der seit 1½ Jahren über Schmerzen in der linken Hüfte klagt.

Eine erwähnenswerte Bewegungseinschränkung war bei der Untersuchung nicht vorhanden. Sonstige klinische Erscheinungen fehlten ebenfalls.

Röntgenbefund:

Dellenförmige Abflachung des oberen Poles des Schenkelkopfes mit deutlicher Verdichtung der Knochenstruktur des Bodens. Innerhalb der dellenartigen Aufhellung ist ein kleiner isolierter Knochenschatten von stark verminderter Schattendichte sichtbar.

Für 7 Monate wurde ein Hüftgips angelegt. 2 Monate darnach war der obere Kopfpol sichtlich in Wiederherstellung begriffen. Das abgrenzende Schattenband war schmäler und dunkler geworden. Im Sequester zeigt sich deutliche fleckige Knochenstruktur.

3½ Jahre später war am Schenkelkopf nichts Pathologisches mehr festzustellen.

Zusammenfassung:

Es handelt sich hier um eine O. d., bei der das disseziierte Stück im Laufe der Zeit wieder restlos eingeheilt ist.

IV. Gelenkkörper nach Trauma.

1. Stören beobachtete die Bildung eines freien Gelenkkörpers 1 Jahr nach einer in guter Stellung geheilten Schenkelhalsfractur. Es handelte sich um die Demarkation eines flachen Knochenstückes aus dem oberen Teil des Gelenkkopfes.

Röntgenologisch war der Befund der einer Osteochondritis dissecans.

Zusammenfassung:

Stören spricht von einem tardiven Demarkationsprozeß im Anschluß an die vorhergegangene Schenkelhalsfractur.

2. Heß sah die Bildung eines Gelenkkörpers infolge isolierter Schenkelkopffractur.

Ein 17jähriger Mann trug eine 30 kg schwere Eisenwelle, stolperte und fiel so, daß diese Welle auf seine linke Hüfte aufschlug. Mit heftigen Schmerzen ging Patient noch 3 Tage seiner Arbeit nach. Am 4. Tag wurde eine Ischias diagnostiziert. Nach weiteren 3 Wochen kam er zur Krankenhausaufnahme. Es zeigten sich die Zeichen einer Hüftgelenksentzündung. Patient kam in einen Extensionsverband, von einer weiteren Untersuchung wurde vorläufig abgesehen. Anschließend wurde Heißluft und Massage gegeben. 3 Monate später lautet der Befund: völlige Fixierung des Gelenkes in Adduktions-, Flexions- und Außenrotationskontraktur.

Eine jetzt vorgenommene Röntgenaufnahme zeigte den Gelenkspalt im ganzen verwaschen, im obersten lateralen Drittel völlig verschwunden. Die Konturen des Schenkelkopfes sind nur in zwei Drittel Umfang zu begrenzen. Am oberen äußeren Abschnitt des Schenkelkopfes sieht man ein etwa keilförmiges Stück des Schenkelkopfes mit der Spitze nach oben und der runden Basis nach unten von diesem abgehoben und mit dem oberen äußeren Pfannenrand knöchern vereinigt. Der Keil ist mit dem Kopf durch gering kalkhaltiges Gewebe verbunden.

Jetzt wurde eine aktive Bewegungstherapie begonnen, womit es gelang, daß der Patient nach 4 Wochen schmerzfrei entlassen werden konnte.

Zusammenfassung:

Der in diesem Fall vorhandene Gelenkkörper ist nicht, wie bei den bis jetzt beschriebenen Fällen, langsam entstanden, sondern plötzlich ausgesprengt worden.

3. R e y berichtet von einem Fall von O. d. der Hüftgelenkspfanne. Es handelt sich um einen 19jährigen Kutscher, der seit einigen Monaten Schmerzen in der linken Hüfte verspürt, dies besonders beim Spreizen und Einwärtsdrehen.

Befund:

Der Gang ist hinkend. Abduktion und Einwärtsrotation sind deutlich beschränkt und schmerzhaft. Flexion ist fast frei.

Röntgenbefund:

Der Femurkopf selbst läßt nichts Pathologisches erkennen, dagegen findet sich ein oval geformtes, von der umgebenden Knochensubstanz durch ein breites Aufhellungsband scharf abgegrenztes Knochenstück, das wie ein gelöster Sequester aussieht. Das Fragment hat unscharfe Struktur und normale Knochendichte und liegt innerhalb des Pfannendaches, wie aus diesem ausgestanzt erscheinend. Die Behandlung begann mit dem Anlegen eines nicht entlastenden Gipsverbandes, nach kurzer Zeit wurde dieser durch eine nur nachts anzulegende Gipsliegeschale ersetzt. Das Bein war dabei voll gestreckt und in Abduktion gehalten.

Zusammenfassung:

R e y führt die Bildung dieses Körpers auf ein chronisches Trauma zurück und sieht dieses Trauma in der Erschütterung, welcher der Mann in seinem Beruf als Kutscher ausgesetzt war.

V. Gelenkkörper infolge Gelenkchondromatose

Von den von K i e n b ö ck beobachteten und geschilderten Fällen seien hier drei aufgeführt.

1. 39jähriger Patient verspürte vor 9 Monaten plötzlich Schmerzen in der rechten Hüfte, nachdem er vorher keinerlei Beschwerden gehabt hat.

Befund:

Der Gang ist normal. Die Bewegungen sind frei. Im Bereich des rechten Hüftgelenks zeigt sich nach hinten eine leichte Vorwölbung.

Röntgenbefund:

Knochendichte normal, geringe Randsclerose am Pfannendach. Im Gelenkgebiet finden sich viele zum Teil gruppierte, im allgemeinen erbsen- bis bohnengroße rundliche, kalkige Massen.

2. 51jähriger Patient gibt an, seit seinem 24. Lebensjahr „Rheumatismus" in seinem rechten Bein zu haben. Seit 12 Jahren habe er nun dauernd Beschwerden in der rechten Hüfte.

Befund:

In der rechten Leistengegend ist eine eiförmige Geschwulst zu tasten, die sich ziemlich weich anfühlt, knirscht und nicht druckempfindlich ist. Die Abduktion und Rotation ist behindert, auch ist das Gehen etwas erschwert.

Röntgenbefund:

Die Gelenkshöhle ist auf eine Längsausdehnung von 17 cm und eine Querausdehnung von 12 cm verbreitert, darin finden sich sehr viele eng zusammenliegende, runde und kantige, zum Teil bohnengroße Freikörperchen. Der Kopf ist gering subluxiert.

3. 36jähriger Mann, mit seit längerer Zeit bestehenden Beschwerden in beiden Hüftgelenken.

Befund:

Der Gang ist watschelnd. Die Bewegungen in den Hüftgelenken sind beidseits ein wenig behindert.

Röntgenbefund:

Die Hüftgelenke sind zu beiden Seiten in derselben Weise verändert. Die Hüftpfanne ist nach oben ausgeweitet mit verstärkter Randsclerose und Randwulstung. Der Femurkopf ist abgeflacht, dabei nach beiden Seiten hin verbreitert, in der Struktur aber wenig verändert, die Knorpellagen sind etwas verdünnt. Der Schenkelhals ist etwas verdickt. Der Femurschaft demnach mit dem Rollhügel etwas zu hoch. Es besteht eine Subluxation. Im Gelenk liegen beiderseits etwa ein Dutzend eiförmige erbsen- bis walnußgroße, sehr stark kalkhaltige und geschichtete Körperchen gruppiert, die kaudalsten sind weit verschoben.

Zusammenfassung:

Bei diesen drei Fällen handelt es sich um in einer stark ausgedehnten Gelenkshöhle liegende Kapseltumoren, die meisten davon sind Freikörper.

K i e n b ö ck schlägt zunächst eine konservative Therapie vor und empfiehlt nur bei stärkeren Beschwerden die Arthrotomie mit Ausräumung.

VI. Gelenkkörper infolge Arthrosis deformans

1. Von dem eingangs erwähnten zweiten Fall soll hier berichtet werden. Es handelt sich hier um eine secundär, im Anschluß an eine Entzündung aufgetretene Arthrosis deformans, in deren Gefolge ein disseziierender Prozeß in Gang kam.

O. W., geb. 1911, von Beruf Tapezier.

Die Familienvorgeschichte ergibt nichts Wesentliches. Die Eltern und 7 Geschwister sind gesund, eine Schwester starb an Rachitis.

Eigene Vorgeschichte: Als Kind Rote Flecken, keine Tuberkulose. Mit 14 Jahren (1925) Hüftgelenksentzündung links. Zunächst wurde er zwei Monate in einem Krankenhaus behandelt und anschließend noch nahezu zwei Jahre zu Hause. In der Folgezeit hatte dann Patient gearbeitet, hatte jedoch nach längerem Gehen und Stehen Schmerzen in der linken Hüfte. Mai 1936 bis Mai 1937 war Patient wegen „Ischias" in Behandlung und arbeitsunfähig. Bis Juni 1938 hat er wieder gearbeitet, jetzt erneut Beschwerden im linken Hüftgelenk, starke Schmerzen bei jedem Schritt, die stärksten Beschwerden beim Sitzen. Fieber habe Patient nie gehabt.

Die Untersuchung ergab am 19. 12. 1938:

Aufnahmebefund:

Patient in gutem Ernährungs- und Kräftezustand. Haut und sichtbare Schleimhäute gut durchblutet. Gebiß defekt, Rachen ohne Besonderheiten. Hals, Herz und Lungen: kein pathol. Befund. Leib: Weich, nirgends druckempfindlich. Extremitäten: Arme und rechtes Bein: Alle Gelenke frei beweglich, keine Bewegungseinschränkung, keine Schmerzen, keine Crepitation.

Linkes Bein: Das linke Bein erscheint deutlich muskelärmer, besonders am Oberschenkel, es besteht ferner eine Streckhemmung von 15 Grad im linken Kniegelenk. Die Beweglichkeit im linken Hüftgelenk ist stark herabgesetzt, Rotation nur zu 1/4 vorhanden. Abduktion 3/4 eingeschränkt, dabei starke Schmerzen. Ueber dem Hüftgelenk selbst geringer Druckschmerz, Stauchungsschmerz ebenfalls vorhanden.

Umfangsmaße:	rechts	links
30 cm oberhalb Kniescheibenrand	50,5	47,0
20 cm oberhalb Kniescheibenrand	46,75	46,75
10 cm oberhalb Kniescheibenrand	41,0	39,0
Oberer Rand	34,5	33,75
Mitte Kniescheibe	35,25	33,75
Unterer Rand	31,75	30,75
10 cm unterhalb Kniescheibenrand	29,25	28,0
20 cm unterhalb Kniescheibenrand	28,5	27,5
Knöchel	26,0	26,0
Mittelfuß	23,0	23,0
Längenmaße:		
Spina iliaca ant.-inn. Gelenkspalt	50,0	49,5
Spina iliaca ant.-inn. Knöchel	91,0	91,0

Röntgenbefund:

Die Beckenübersichtsaufnahme zeigt eine Asymetrie und Schiefstellung des Beckens. Die Symphyse steht nach links. Der Beckeneingang ist deformiert. Die Struktur der linken Beckenhälfte einschließlich Oberschenkel ist grobsträhnig und kalkärmer als rechts. Das Hüftgelenk zeigt eine Verschmälerung des Gelenkspaltes und an den Pfannenrändern oben und unten starke wulstige Knochenanlagerungen. Aehnliche Anlagerungen finden sich auch am Hüftgelenkskopf, besonders am unteren Rand, aber auch an der oberen Kontur des Schenkelhalses. Die Struktur ist sonst glatt und überall scharf. Eine Stereoaufnahme ergibt folgenden Befund:

Im Schenkelkopf, etwa an der Uebergangsstelle zum Schenkelhals, aber noch innerhalb des Gelenkes, erkennt man einen kleinen linsengroßen, scharf abgesetzten, herausgesparten Körper. In dessen Umgebung keine Reaktion. Die klinischen Untersuchungen ergaben weder eine erhöhte Temperatur, noch eine erhöhte Blutsenkung. Auch bei später vorgenommener provozierter Röntgen-Reizbestrahlung trat keine lokale Reizerscheinung auf.

Verlauf:

Zunächst wird ein Streckverband in Abduktionsstellung angelegt, dazu Betaxin gegeben und Wärme. Trotz dieser Ruhigstellung war nach 1½ Monaten eine Besserung der Beschwerden noch nicht aufgetreten. Es wird deshalb beschlossen, das Hüftgelenk weiterhin ruhig zu stellen, zudem Patient mit einer Umschulung in einen sitzenden Beruf nicht einverstanden ist.

Nach drei Monaten Beckengipsbehandlung wird mit Gehübungen begonnen. Diesmal verminderte Schmerzhaftigkeit.

Bei der nach einiger Zeit erfolgten Entlassung ergab sich folgender Befund:

Die Drehung des linken Oberschenkels im Hüftgelenk ist nach innen und außen um vier Fünftel eingeschränkt, dabei keine Schmerzen. Zwischen der Muskulatur des linken und rechten Beines zum Nachteil von links ein deutlicher Unterschied. Heben des gestreckten linken Beines bis 135 Grad, bei gebeugtem Unterschenkel ist dies nicht möglich.

Umfangsmaße:	rechts	links
30 cm oberhalb des oberen Kniescheibenrandes . . .	62,0	54,5
20 cm oberhalb des oberen Kniescheibenrandes . . .	55,0	48,0
10 cm oberhalb des oberen Kniescheibenrandes . . .	45,0	40,0
Kniescheibenmitte	38,0	38,0
10 cm unterhalb des unteren Kniescheibenrandes . .	34,0	31,0
20 cm unterhalb des unteren Kniescheibenrandes . .	31,5	30,5

Der abschließende Röntgenbefund zeigt an der Stelle, an der der Körper sichtbar war, nur noch eine flache Eindällung der Kontur des Kopfes. Der übrige Befund zeigt keine wesentliche Veränderung.

Zusammenfassung:

Bei diesem Fall ist der disseziierende Prozeß auf eine statische Veränderung nach einer Gelenksentzündung im Jugendalter zu beziehen. Es ist aber nicht zu einer völligen Lösung, sondern zu einem Wiedereinbau unter gleichzeitigem Abbau gekommen. Diese Fälle sind ja die ungleich häufigeren, die besonders in den letzten fünf Jahren im Schrifttum beschrieben worden sind.

2. B e r g m a n n berichtet über ein 21jähriges Mädchen, bei dem mit drei Jahren eine angeborene Luxation eingerichtet wurde. Bisher war diese immer beschwerdefrei, nun seien in letzter Zeit zunehmende Beschwerden beim Gehen und Stehen aufgetreten.

Röntgenbefund:

Im oberen äußeren Quadranten des über die zu kleine Pfanne herausragenden Kopfes ist ein deutlicher keilförmiger Herd zu sehen, der mittels einer Aufhellungszone abgegrenzt ist.

Mittels einer plastischen Operation wurde der Kopf verkleinert und damit Beschwerdefreiheit erzielt.

Es folgen noch zwei weitere von B e r g m a n n beobachtete Fälle dieser Art.

3. 50jähriger Mann, der mit den Beschwerden einer Arthrosis deformans zur Aufnahme kommt, ergibt im klinischen Befund außer Bewegungseinschränkungen und Knirschen im befallenen Gelenk nichts Wesentliches. Einklemmungserscheinungen waren nicht vorhanden.

Im Röntgenbild erkennt man neben arthritischen Veränderungen mehrere rundliche bis ovale, aus dem Kopf und Halsteil des Hüftgelenkes stammende Gelenkmäuse.

4. 42jähriger Mann hatte vor Jahren eine traumatische Hüftgelenksverrenkung. Er hatte wohl seither Beschwerden, doch waren diese nicht wesentlich. Jetzt zeigte ein Röntgenbild neben arthritischen Veränderungen deutlich im lateralen Teil des Kopfes einen Keilherd.

Zusammenfassung:

Bergmann konnte unter seinen beobachteten Fällen den seltenen Fall berichten, daß es infolge einer Arthrosis deformans sogar zu einer Demarkation eines entstandenen Keilherdes kam.

5. Von Polocco hören wir von drei Fällen von Arthrosis deformans des Hüftgelenkes, bei denen auch vollständig bewegliche Körper aufgetreten waren.

Wir haben nun die bisher beobachteten Fälle in einzelne Gruppen eingeteilt und sehen daraus, daß in bezug auf die Aetiologie, abgesehen von den rein traumatisch und durch pathologisches Wachstum entstandenen Körpern, noch eine große Meinungsverschiedenheit besteht und es bis heute noch nicht gelungen ist, die Osteochondritis dissecans oder überhaupt die osteochondritischen Krankheiten auf einen Nenner zu bringen. Viele Autoren ziehen es vor, diesen Punkt zu meiden und lassen uns in der Literatur nur ihre objektiven Beobachtungen wissen.

Sicher spielt die Seltenheit einer O. d. am Femurkopf eine große Rolle, daß es bis heute noch nicht einwandfrei gelungen ist, über das Hypothetische hinauszukommen. Und von diesen wenigen bekannten Fällen sind es wiederum nur einige, die eine Operation notwendig machten — von den 31 hier zusammengefaßten Fällen wurden nur 7 der Operation zugeführt. Wie schon eingangs erwähnt, ist die seltene Indikation zur Operation in dem anatomischen Bau des Hüftgelenkes bedingt. Nur solche freie Körper, die sich loslösen und schließlich zu Einklemmungserscheinungen führen, eignen sich zur Operation. Solche Fälle machen in der Diagnose wenig Schwierigkeiten. Bei den im Nest verbleibenden Körpern ist eine Diagnose mitunter erheblich schwieriger, jedoch zeigt sich auch hier eine gewisse Regelmäßigkeit der Symptome. In der Hauptsache sind es unbestimmte Schmerzen, die meist als rheumatische angesprochen

werden, außerdem zeigt sich ein Gefühl der Steifheit, zuweilen ist eine Krepitation, ein Erguß oder eine Schwellung festzustellen. Weiter zeigt die Haltung des Beines eine Uebereinstimmung in den meisten Fällen in Form von Außenrotation und Abduktion oder eventl. auch Adduktion.

Zum Schluß gestatte ich mir, Herrn Dr. med. habil. Groß, Direktor der chir. Abt. des Katharinen-Hospitals Stuttgart, für die Anregung zu dieser Arbeit und seine Unterstützung bei ihrer Ausführung, außerdem Herrn Dozent Dr. med. habil. Jaeger für die Uebernahme des Referats meinen ergebensten Dank auszusprechen.

Lebenslauf

Ich, Kurt Wolf, Sohn des Kaufmanns Alfred Wolf und seiner Ehefrau Anna, geb. Berger, bin am 21. Juni 1913 in Stuttgart geboren. Nach Absolvierung der Schule studierte ich in Tübingen, Bonn und München Medizin. Im Dezember 1937 legte ich in München das Staatsexamen ab und wurde ein Jahr später approbiert. In der Zwischenzeit war ich verschiedentlich als Praktikant und Volontär tätig. Zur Zeit bin ich bei der Wehrmacht als Arzt tätig.

Literatur-Nachweis

Axhausen	Arch. f. kl. Chir. 1922, 24, S. 519.
Bergmann	Ztschr. f. Chir. 1931, 233, S. 252.
Bergmann	Ztschr. f. Chir. 1929, 217, S. 400.
Francillon	Ztschr. f. orth. Chir. 1932, 57, S. 392.
Francillon	Ztschr. f. orth. Chir. 1933, 59, S. 625.
Freund	Arch. f. Orth. 1931, 30, S. 57.
Friedl	Röntgenpraxis 1936, 8, S. 16.
Gold	Arch. f. kl. Chir. 1930, 225, S. 296.
Haas	Zbl. f. Chir. 1937, 51, S. 2873.
Haenisch	Fortschr. a. d. G. d. Rö. 1925, 33, S. 678.
Heß	Arch. f. Orth. 1928, 26, S. 655.
Kienböck	Röntgendiagnostik der Knochen- und Gelenkkrankheiten. Bd. II, S. 145, 147, 152.
Kreß	Mitteld. Chir. Ver. Sitzungsber. d. Chir. II 1939, S. 131.
Kraft	Zbl. f. Chir. 1931, 27, S. 1732.
Lange, M.	Ztsch. f. orth. Chir. 1929, 51, S. 269.
Lange, F. J.	Zbl. f. Chir. 1931, 14, S. 801.
Müller	Ztsch. f. Chir. 1933, 238, S. 635.
Nagura	Zbl. f. Chir. 1938, 50, S. 2761.
Nagura	Zbl. f. Chir. 1938, 31, S. 1707.
Nagura	Zbl. f. Chir. 1937, 35, S. 2049.
Nagura	Ztschr. f. orth. Chir. 1937, 68, S. 2.
Nagura u. Kasuge	Arch. f. kl. Chir. 1938, 191, S. 347.
Pfab	Arch. f. Orth. 1935, 35, S. 618.
Polocco	Fortschr. a. d. G. d. Rö. 1930, 41, S. 111.
Rey	Ztsch. f. orth. Chir. 1933, 58, S. 559.
v. Seemen	Arch. f. kl. Chir. 1928, 152, S. 616.
Stören	Zbl. f. Chir. 1931, 11, S. 659.